UNIVERSITÉ D'AMIENS - FACULTÉ DE MÉDECINE

ANNÉE 1975 N° № 63

ÉTUDE DE DEUX CAS D'UN NOUVEAU TYPE DE DYSPLASIE OSSEUSE SUB LUXANTE

THESE
POUR LE DOCTORAT EN MÉDECINE
PRÉSENTÉE ET SOUTENUE PUBLIQUEMENT
LE 4 JUILLET 1975

PAR

Françoise LOY
Née le 11 Septembre 1950

Président du Jury

Monsieur le Professeur BERNASCONI

JUGES

Monsieur le Professeur PIUSSAN
Monsieur le Professeur MILHAUD

UNIVERSITÉ D'AMIENS - FACULTÉ DE MÉDECINE

ANNÉE 1975 N°

ÉTUDE DE DEUX CAS D'UN NOUVEAU TYPE DE DYSPLASIE OSSEUSE SUB LUXANTE

THESE
POUR LE DOCTORAT EN MÉDECINE
PRÉSENTÉE ET SOUTENUE PUBLIQUEMENT
LE 4 JUILLET 1975

PAR

Françoise LOY
Née le 11 Septembre 1950

Président du Jury

Monsieur le Professeur BERNASCONI

JUGES

Monsieur le Professeur PIUSSAN
Monsieur le Professeur MILHAUD

UNIV.
LEIDEN
BIBL.

A MES PARENTS,

En témoignage de mon affection et de ma reconnaissance.

A Christophe DALLE

A MON FRERE

A MA SOEUR

MEIS ET AMICIS.

A NOTRE PRESIDENT DE THESE

Monsieur le Professeur P. BERNASCONI

Professeur titulaire de Pathologie Interne
Médecin des Hôpitaux, Chef de Service,
Doyen de la Faculté de Médecine et de
Pharmacie d'Amiens.
Croix de Guerre 1939-1945
Chevalier des Palmes Académiques

Vous nous faites le grand honneur d'accepter la présidence de cette thèse et ce, malgré vos multiples charges.

Soyez-en remercié profondément et veuillez trouver ici, l'expression de notre gratitude et de notre profond respect.

Digitized by the Internet Archive
in 2026

https://archive.org/details/IA41549010_0007

A NOTRE JUGE

Monsieur le Professeur C. PIUSSAN

Maître de Conférence Agrégé de Pédiatrie
Médecin des Hôpitaux
Croix de la Valeur Militaire

Nous avons eu la chance de travailler à vos côtés. En toutes circonstances, nous avons trouvé près de vous une aide efficace et avisée.

Vous avez guidé ce travail de vos conseils éclairés et de votre grande rigueur.

Soyez assuré de notre profonde reconnaissance et de notre respectueuse considération.

A NOTRE JUGE

Monsieur le Professeur A.MILHAUD

Maître de Conférence Agrégé d'Anesthésie - Réanimation

Médecin des Hôpitaux

Chef du Département d'Anesthésie-Réanimation

Vous nous avez fait l'honneur d'accepter de juger ce travail.

Nous vous remercions pour la bienveillance que vous nous avez témoignée et vous prions de trouver ici l'expression de notre respectueuse reconnaissance.

A Monsieur le Docteur P. MAROTEAUX

Maître de recherches au C.N.R.S.

Votre grand savoir, la qualité de vos écrits témoignent du grand honneur que vous nous avez fait en nous confiant les observations et en nous guidant de vos conseils avisés.

Nous vous en remercions et vous prions de bien vouloir trouver ici l'expression de notre profonde et respectueuse gratitude.

A NOS MAÎTRES de la FACULTE et des HÔPITAUX

Qu'ils veuillent bien trouver ici l'expression de notre reconnaissance pour tout ce qu'ils nous ont appris.

I N T R O D U C T I O N

La plupart des affections entraînant un nanisme dès la naissance sont des maladies osseuses constitutionnelles, dont la traduction clinique, radiologique et même anatomopathologique est souvent très voisine, ce qui rend leur classification difficile.

Toutefois un grand effort de classification a été fait ces dernières années et bien que de nombreuses entités soient parfaitement individualisées, nombreux sont les cas où le classement est difficile.

Nous présentons deux observations de nanisme associé à une dysmorphie très importante rappelant celle du tableau clinique décrit par LARSEN en 1950.

A.- OBSERVATIONS

OBSERVATION I

L'enfant Gilles D est né le 19 décembre 196[illegible] à terme après un travail prolongé et une présentation podalique.

Il n'y a pas de consanguinité entre les parents. La mère aurait contracté la rubéole au cours des premiers mois de la grossesse.

A la naissance, Gilles est ranimé pendant une heure par oxygéno-thérapie et désobstruction. Il ne pèse que 2 Kg 260.

Il se tient assis à 1 an ½, debout à 2ans [illegible] Il parle à 3 ans.

Nous sommes amenés à examiner Gilles pour la première fois à l'âge de 6 ans ½.

Sa taille, très inférieure à la normale n'est que de 73 cm. Il ne pèse que 9 kg 200.

Le visage apparaît pâle - les yeux globuleux très noirs affleurent le visage. Ils sont en bouton de verre. On n'observe pas d'hypertélorisme. Il n'existe pas d'implantation anormale des oreilles. La racine du

Fig. 1

← Gilles, 6 ans 11 mois

Nanisme - Hypotonie -
Abdomen volumineux -
Hyperlaxité des membres -
Valgus tarsien - Varus de l'
avant-pied-

Fig. 2

le même de dos →

Scoliose dorsolombaire -
Genu recurvatum : comblement
du creux poplité
Valgus tarsien -

nez n'est pas aplatie. On ne remarque pas de fente palatine, la bouche et la dentition sont normales.

Le thorax est évasé vers le bas sans dépression. L'abdomen est volumineux et hypotonique. On constate une cyphoscoliose dorsolombaire très marquée.

Il existe de nombreuses anomalies squelettiques assez semblables à celles de l'achondroplasie.

La mobilisation des membres met en évidence une hyperlaxité considérable et s'accompagne d'importants craquements articulaires. Les genoux sont en recurvatum. Leur extension est limitée à + 40° malgré une tentative de réduction chirurgicale à l'âge d'un an.

Les doigts sont mous, irrégulièrement implantés, avec une mobilité extrême des articulations. Il n'existe pas d'anomalie des plis palmaires. On constate une gêne à l'extension complète du III gauche.

Les orteils sont mous, déformés, désaxés, irrégulièrement implantés. Le valgus tarsien s'accompagne d'un varus compensateur de l'avant-pied.

Fig. 3 : Mains - 6 ans ½
Aspect carré des mains -
Doigts : subluxés, désaxés, implantation irrégulière

Fig. 4 : Pieds - 6 ans ½
Valgus tarsien - Varus compensateur de l'avant-pied - Orteils irrégulièrement implantés, déformés, désaxés.

Le morphogramme révèle que ce nanisme est un peu micromélique.

Périmètre cranien	= 46 cm
Périmètre thoracique	= 47,5 cm
Segment supérieur	= 43 cm
Segment inférieur	= 3o cm

Tableau I

L'examen ophtalmologique révèle une acuité visuelle de 1/10° à droite et de 5/10° à gauche.

L'examen de la cornée à la lampe à fente décèle une lésion cornéenne droite sans caractère spécifique. Il s'agit d'une taie superficielle, non vasculaire, sans signes inflammatoires. La cornée gauche est normale. Les cristallins et les fonds d'yeux sont normaux.

L'audition semble normale.

L'examen cardiaque décèle un souffle systolique d'intensité 5/6 apexien irradiant très loin dans l'aisselle et dans le dos. Il existe un éclat du deuxième bruit. A l'électrocardiogramme, l'axe électrique est normal à + 60°. On constate sur les clichés radiographiques une hypertrophie de l'oreillette et du ventricule gauches.

TABLEAU I

Mensurations de Gilles à l'âge de 6 ans 11 mois

		Gilles	Enfant normal
Morphologie	Poids.....	9 Kg 200	22,16
	Taille	73 cm	119,8
	Segment supérieur..	43 cm	62,7
	Segment inférieur..	30 cm	57,1
	Périmètre cranien..	46 cm	52,4
	Périmètre thoracique	47,5 cm	59,3
Maturation	Rapport PT/PC	1,032	1,13
	Rapport SI/SS	0,69	0,91

D'après les normes du centre d'études sur la croissance et le développement de l'enfant - C E C D E -

TAILLE : Longueur couché en cm DES GARÇONS
D'après le C.E.C.D.E. Paris 1953-1962

Nom: _____

Prénom: _____

Date de naissance: _____

N° du dossier: _____

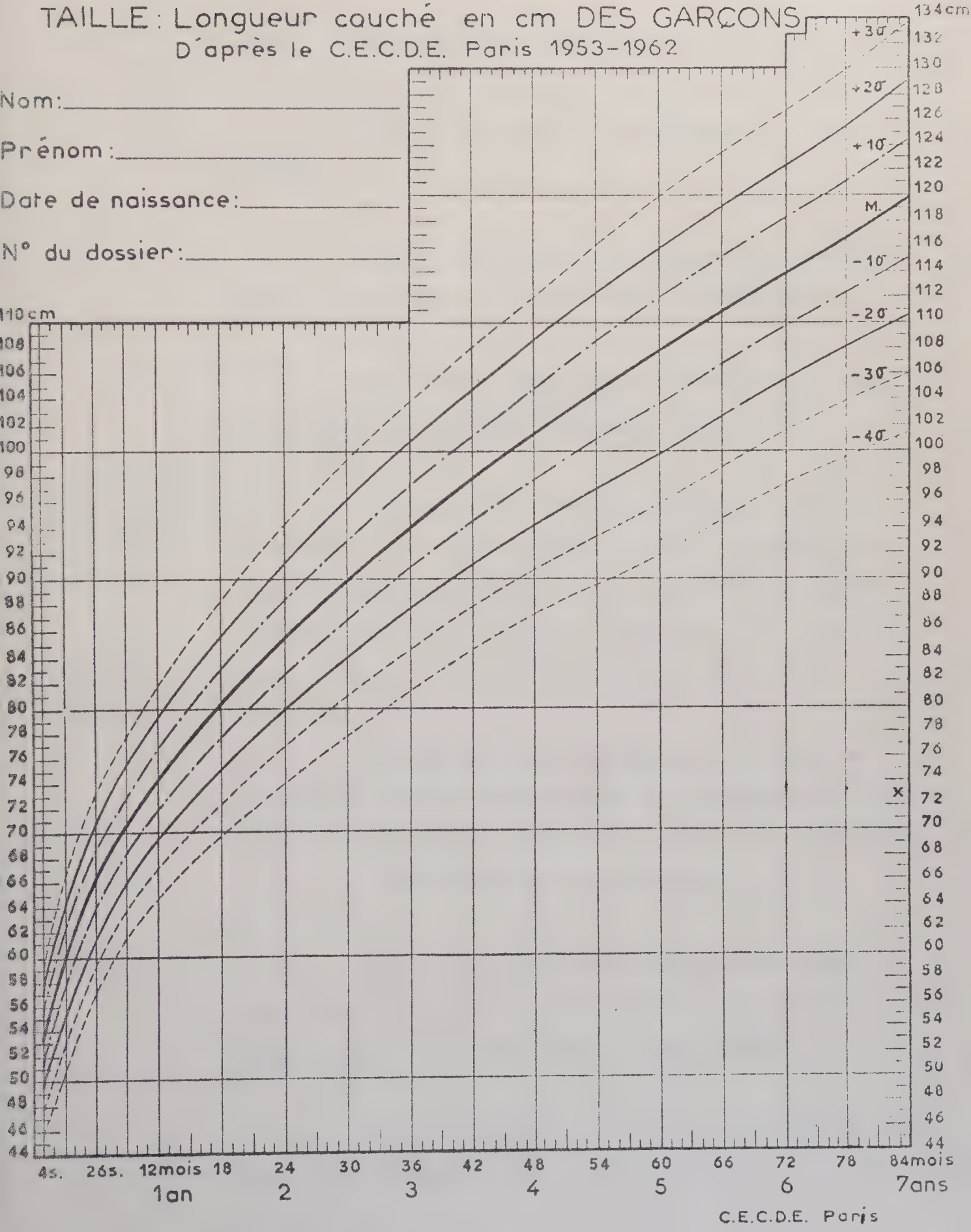

L'ensemble de ces signes permet d'éliminer le diagnostic de canal auriculoventriculaire et évoque plutôt, malgré sa rareté, une insuffisance mitrale congénitale.

Gilles est sujet à de fréquentes bronchites dues à un trouble de la mécanique ventilatoire.

Le retard psycho-moteur semble lié à son infirmité et aux hospitalisations répétées.

A la naissance l'enfant présente un genu recurvatum d'origine congénitale qui a nécessité une intervention chirurgicale au niveau des deux genoux, visant à allonger l'appareil extenseur - le genou droit à un an, le genou gauche trois mois après.

Il est conseillé au médecin traitant de poursuivre la rééducation afin de sauvegarder l'alignement des deux membres inférieurs et de préparer l'enfant à la marche avec un appareillage.

Admis à la fondation Franco- Américaine de Berck sur Mer le 20 mai 1967, Gilles, à 5 ans ½ ne mesure que 70 cm, son poids est de 8 Kg 200.

Il est appareillé pour le recurvatum du genou gauche et l'inégalité de longueur des membres inférieurs.

Gilles est admis à l'hôpital des Enfants Malades le 2 novembre 1967 pour déterminer si son état peut être considéré comme étant la conséquence de la rubéole de la mère, faire le diagnostic de ce nanisme chondrodystrophique et envisager un traitement éventuel des malformations.

Compte tenu des multiples hospitalisations qu'il subit, le développement intellectuel de l'enfant est assez peu perturbé - le quotient intellectuel est de 85 - A l'examen le contact est facile, riche et spontané. Le déficit porte surtout sur les questions verbales. On constate une mauvaise organisation spatiale. L'apprentissage de la lecture est prévu à l'âge de 7 ans.

Hormis le crâne qui est peu modifié, les anomalies radiologiques intéressent l'ensemble du squelette.

La scoliose est à double courbure dorsale et lombaire de convexité gauche.

Sur le cliché de face, certaines vertèbres ont un aspect cunéiforme en particulier D 11 et D 12.

De profil la rectitude du rachis dorso-lombaire est très nette. On note l'absence de cyphose dor-

Fig. 5 : Rachis dorso-lombaire de face - 6 ans ½

Scoliose dorso-lombaire -

Aspect cunéiforme de D 11 et D 12

Fig. 6 : Rachis dorso-lombaire de profil - 6 ans ½

Rectitude du rachis : absence de cyphose dorsale et de lordose lombaire physiologiques -

Aspect carré des corps vertébraux

Plateaux présentant une saillie à l'union du tiers moyen et du tiers antérieur visible surtout en S 1 et S 2

sale et de lordose lombaire physiologique.

Les corps vertébraux sont carrés, les plateaux légèrement convexes présentant à l'union de leurs tiers moyen et antérieur une saillie particulièrement visible en S1 et S2.

Les ailes iliaques sont larges. On remarque l'aspect horizontal et irrégulier des toits des cotyles.

Les têtes fémorales sont basculées en dedans, les cols orientés vers l'arrière, les petits trochanters hypertrophiés en harpon.

Les radios des genoux mettent en évidence l'aspect évasé des métaphyses tibio-fémorales.

Les condyles internes se prolongent en dedans par un éperon aigu. Les noyaux épiphysaires sont mouchetés, peu homogènes.

Les têtes humérales sont aplaties, leur aspect est peu homogène et les métaphyses sont élargies.

L'ostéoporose est particulièrement marquée aux métaphyses tibio-fémorales et humérales et aux extrémités, le squelette des mains et des pieds apparaît déminéralisé.

Fig.7 : Radio de genou de face
6 ans ½

Ostéoporose marquée aux métaphyse
tibio-fémorales.
Métaphyses évasées - Le condyle
interne présente un éperon -
Aspect moucheté des noyaux épi-
physaires.

Fig. 8 : Radio de genou
de profil
6 ans ½

Ostéoporose - Métaphyses
évasées -
Aspect moucheté des noyaux
épiphysaires -
Le condyle interne présen-
te un éperon -

Les métacarpiens sont courts, ce qui leur confère un aspect massif, en particulier les premiers et les deuxièmes métacarpiens.

On remarque sur les clichés des mains droite et gauche un noyau osseux peu homogène et de forme irrégulière. Il est situé entre le deuxième métacarpien et la première phalange de l'index. Il s'agit d'un os surnuméraire.

Les doigts sont subluxés, désaxés, les phalanges distales des index et des auriculaires sont de très petite taille. La phalange distale du pouce est d'aspect bifide.

Les os du tarse ont une disposition anarchique et leur aspect est peu homogène.

Il existe une subluxation métatarso-phalangienne. Les phalanges sont d'aspect moucheté et de contours très irréguliers par trouble de la tubulation.

Aucune anomalie biologique n'est retrouvée.

L'hémogramme est normal.

Les ionogrammes sanguin et urinaire ne pré-

Fig. 9 : Radio des mains - 6 ans ½ : Squelette déminéralisé

Métacarpiens courts en particulier le Ier et le IIè-
Os surnuméraire situé entre le IIè métacarpien et P1 de l'index.
Luxations métacarpo-phalangiennes et interphalangiennes - Aspect bifide de la phalange distale du pouce.

Fig. 10 : Radio des pieds - 6 ans ½ : Squelette déminéralisé-

Disposition anarchique et aspect peu homogène des os du tarse - Subluxation métatarso-phalangienne - Contours irréguliers et aspect moucheté des phalanges par trouble de la tubulation.

sentent aucune particularité.

Le dosage de calcémie est à 100 mg/1. Celui de la phosphorémie est normal = 39 mg/1. Les Phosphatases alcalines : 19,5 unités King Amstrong.

Le dosage de calcémie sous régime normo calcique est de 1,5 mg/ Kg/ 24 h.

Le taux de muco-polysaccharides urinaires est de 8 mg/1. La chromatographie urinaire des acides aminés est normale.

Le caryotype est normal : 44 autosomes et deux chromosomes sexuels : X et Y.

Sur le frottis buccal, on ne décèle pas de corpuscule de Barr.

Le petit Gilles décède à l'âge de 7 ans ½ au domicile familial dans un tableau de défaillance cardio respiratoire progressive.

OBSERVATION 2

La deuxième observation concerne Nicolas D, le plus jeune frère de Gilles, né à terme le 14 décembre 1971.

La grossesse s'est déroulée sans incidents avec également un accouchement par le siège, le nouveau-né de 2 Kg 600 crie aussitôt.

Son aspect rappelle celui de son frère aîné. Les mensurations sont données dans le tableau II.

Les mensurations segmentaires mettent en évidence un nanisme sévère avec raccourcissement rhizomélique des cuisses et des bras.

Le facies est large et piriforme. Les yeux globuleux, en bouton de verre, affleurent le visage. Il existe un hypertélorisme. La racine du nez est aplatie. La bouche est large. Les oreilles implantées bas sont petites, quadrangulaires, orientées en haut et en arrière. Les pavillons sont bien ourlés et les lobes attachés des deux côtés.

La fontanelle antérieure est étroite, la

TABLEAU II

Mensurations de Nicolas à la naissance

		Nicolas	Nouveau-né normal
Morphologie	Poids.....	2 kg 600	3 kg 300
	Taille.....	38 cm	50 cm
	Segment supérieur...	25 cm	31,7 cm
	Segment inférieur...	13 cm	18,3 cm
	Périmètre cranien...	34,5 cm	35,3 cm
	Périmètre thoracique	30 cm	35 cm
	Périmètre abdominal.	29 cm	34 cm
Maturation	Rapport PT/PC	0,86	0,99
	Rapport SI/SS	0,52	0,58

D'après les normes du centre d'études sur la croissance et le développement de l'enfant.

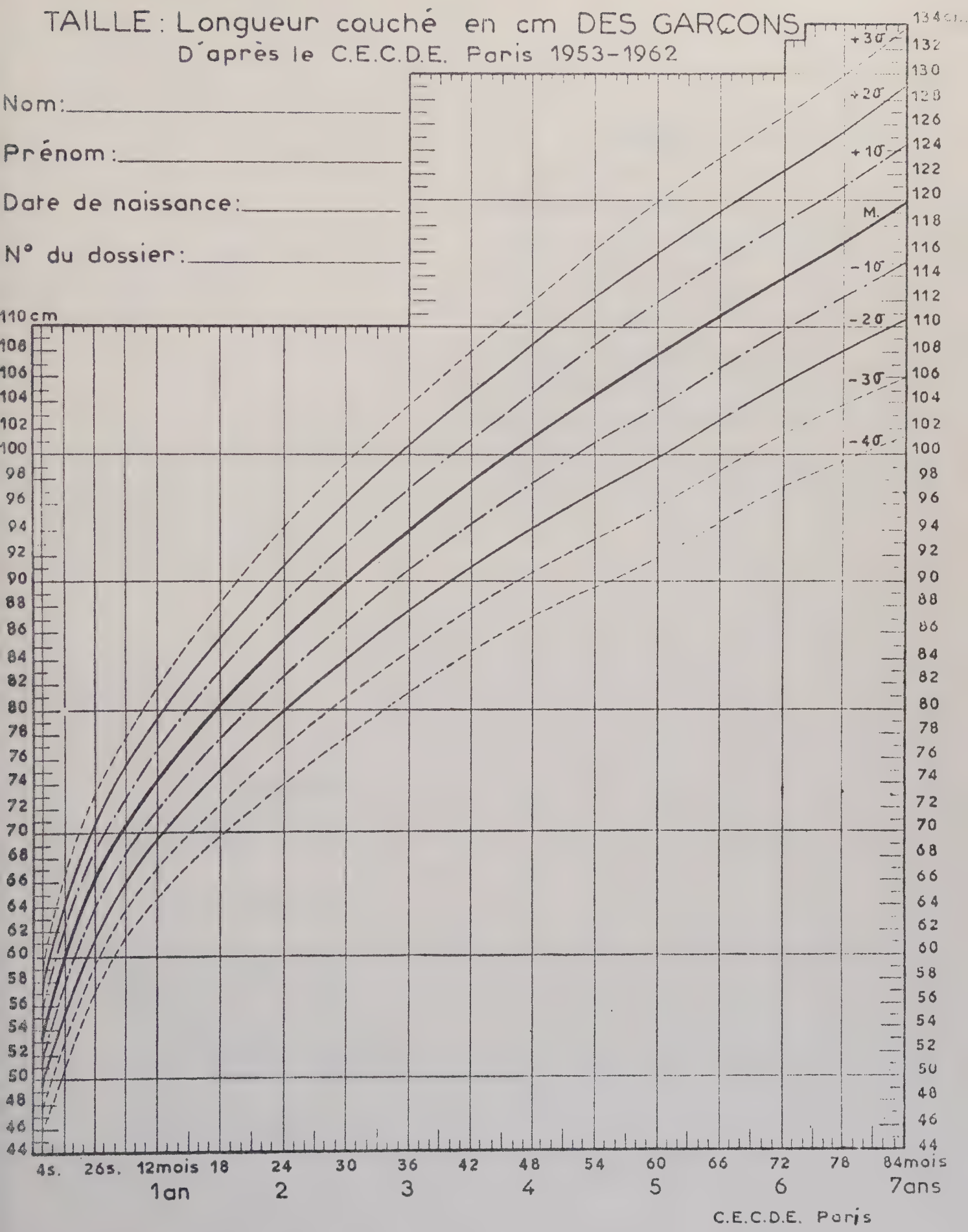
TAILLE : Longueur couché en cm DES GARÇONS
D'après le C.E.C.D.E. Paris 1953-1962
Nom:
Prénom:
Date de naissance:
N° du dossier:
+3σ
+2σ
+1σ
M.
-1σ
-2σ
-3σ
-4σ
110 cm
4s. 26s. 12mois 18 24 30 36 42 48 54 60 66 72 78 84mois
1an 2 3 4 5 6 7ans
C.E.C.D.E. Paris

Fig. 1 : Nicolas à la naissance

Petite taille -

Membres courts -

Facies large - yeux globuleux -

Hypertélorisme -

Racine du nez aplatie -

Bouche large -

Oreilles implantées bas -

Cou très court

Malformations importantes des mains et des pieds -

Clinodactylie cubitale des index et radiale des IV et V doigts -

Fig. 2 : Nicolas à la naissance

Visage plat - Cou court -
Yeux globuleux -
Racine du nez aplatie.
Oreilles implantées bas, petites, quadrangulaires, orientées vers le haut et l'arrière
Mains d'aspect carré-
Doigts courts, désaxés -
Clinodactylie -
Thorax en bouclier -

fontanelle postérieure est fermée.

Le cou est très court. Le thorax a un aspect en bouclier. Il existe une scoliose dorsolombaire.

Les membres sont très courts et hypotoniques. Il existe des craquements importants à la mobilisation.

Les malformations atteignant les mains et les pieds sont très importantes.

Les mains, très courtes, ont un aspect carré, leur face palmaire présente un pli transversal.

Les doigts sont courts et désaxés. Il existe une clinodactylie cubitale des index et radiale des quatrièmes et cinquièmes doigts. On remarque l'existence de profonds sillons à la jonction métacarpo-phalangienne.

Les pieds sont déformés en position varus équin. La dépression, siègeant au tendon d'Achille fait saillir le talon en piolet.

On observe une déviation des orteils en de

dans avec parfois des chevauchements : le deuxième surmonte le premier des deux côtés; le quatrième surmonte le troisième à gauche.

A l'examen du thorax, on constate l'existence d'un tirage inspiratoire épigastrique.

L'auscultation cardiaque ne révèle pas de souffle. Sur le cliché de face, la silhouette cardiaque semble augmentée de volume. Il existe un débord gauche.

L'examen de l'abdomen ne révèle pas d'hépatomégalie ni de splénomégalie.

Les organes génitaux externes sont de type masculin normal, les testicules sont en place.

L'examen radiologique met en évidence une ostéoporose diffuse.

Le crâne est normal. La fontanelle antérieure est perméable.

Le rachis dorso-lombaire est déformé par une scoliose à convexité droite. La cinquième vertèbre dorsale a un aspect cunéiforme.

Fig. 3 : Squelette de face à la naissance

Ostéoporose diffuse -
Rachis : scoliose à convexité droite - Aspect cunéiforme de D 5 -
Bassin : élargissement des ilions toit des cotyles horizontaux -
Petits trochanters hypertrophiés en harpon -
Faible densité des métaphyses fémorales.

Fig. 4 : Squelette de profil à la naissance

Rectitude de tout le rachis cervico-dorso-lombaire -
Fissure verticale à l'union du tiers postérieur et du tiers moyen des vertèbres dorsales et lombaires.

Sur le cliché de profil, l'anomalie la plus évidente est la rectitude de tout le rachis cervico-dorso-lombaire. Les courbures physiologiques - cyphose dorsale et lordose lombaire - ont disparu. Certains corps vertébraux présentent un aspect en diabolo.

Une fissure verticale est retrouvée à l'union du tiers postérieur et du tiers moyen des vertèbres dorsales et lombaires.

Les anomalies du bassin sont bien visibles sur les clichés radiographiques : Il existe un élargissement des ilions; les toits des cotyles sont horizontaux.

Les petits trochanters sont hypertrophiés en harpon.

Aux genoux, on constate un aspect de dysgénésie épiphysaire avec un retard d'apparition des points d'ossification fémoraux et tibiaux.

Les métaphyses fémorales et tibiales sont élargies et déformées par une saillie interne en harpon. Leur densité est faible.

Aux coudes, on note également l'élargisse-

Fig. 5 : Radio du membre supérieur : à la Naissance

Elargissement des métaphyses au coude -

Le point d'ossification de l'os crochu du carpe est présent -

Métacarpiens courts et trapus - Os surnuméraire à la base de P 1 de l'index - Disposition anarchique des phalanges -

Luxations nombreuses -

ment des métaphyses et leur faible densité.

L'apparition précoce des points d'ossification cuboïdien du tarse et de l'os crochu du carpe dénote l'asynchronisme de l'ossification.

Les mains sont petites, d'aspect carré. Les métacarpiens sont courts et trapus. Les doigts sont désaxés. Les phalanges ont une disposition anarchique. Un noyau osseux situé entre le métacarpien et la première phalange de l'index traduit la présence d'un os surnuméraire.

Les pieds sont déformés. Les métatarsiens sont irrégulièrement implantés mais non raccourcis. Les phalanges des orteils sont subluxées, ce qui entraîne un chevauchement de certains d'entre eux.

L'évolution a été rapidement fatale. Nicolas est décédé à l'âge de douze jours au domicile familial, dans un tableau de détresse respiratoire et d'hémorragie digestive.

Il s'agit donc dans les deux cas d'un nanisme

extrêmement sévère à prédominance micromélique avec présence de noyaux d'ossification supplémentaires ainsi que de troubles graves de la croissance et de la morphologie osseuses.

A ce nanisme s'associent une hypotonie et des désaxations articulaires multiples.

B.- COMMENTAIRES

1) Historique des malformations subluxantes

2) Description du syndrome de LARSEN

3) Description des cas de SILVERMAN

4) Description d'un nanisme chondrodystrophique avec ossification anarchique et polymalformations de DESBUQUOIS

L'existence de subluxations multiples semble être le symptôme le plus caractéristique de ce nanisme.

Ceci nous a amené à faire quelques remarques concernant des affections très voisines soit essentiellement subluxantes où le pronostic est surtout orthopédique, soit associées à une dysmorphie, à des anomalies congénitales diverses et à un nanisme sévère dont le type le mieux connu est le syndrome de LARSEN.

Nos deux cas semblent réaliser une entité clinique encore différente dont nous avons voulu étudier les rapports avec les affections précédentes.

1) HISTORIQUE DES MALFORMATIONS SUBLUXANTES

L'étude des malformations fut d'abord essentiellement orthopédique.

Le premier cas de luxation congénitale du genou a été décrit en 1822 par un physicien suisse : CHATELAIN puis en 1834 par BORD.

en 1874: HENKE et REGHER croyaient que la configuration du squelette du genou et des structures intraarticulaires étaient le résultat d'une adaptation par le foetus à des mouvements.

SHATTOCK en 1891 et DREHMANN en 1900 pensent qu'une position foetale anormale durant la grossesse entraînerait une luxation congénitale du genou.

en 1913: MAYER décrit la luxation antérieure du tibia sur le fémur et précise que le ligament croisé antérieur est fin et allongé et que le ligament croisé postérieur est absent.

en 1935: MIDDLETON pense que la déformation serait le résultat d'une contracture primitive du quadriceps.

en 1946: LEVEUF donne une classification :

- Genu recurvatum congénital : Contact articulaire conservé en totalité malgré le glissement du tibia en avant.

- Subluxation : Contact articulaire en partie conservé. La partie postérieure du plateau tibial est en contact avec la face antérieure de la trochlée fémorale.

- Luxation congénitale du genou : Le contact articulaire n'existe plus. Les extrémités articulaires sont disloquées dans le sens antéropostérieur et latéral.

en 1961: MAUCLAIRE rend le traumatisme du genou à la naissance responsable de la luxation.

en 1963: INGELRANS et St AUBERT traitent chirurgicalement les luxations congénitales du genou par la méthode de LEVEUF.

en 1964: FINDER établit une classification en cinq types des déformations congénitales en hyperextension du genou.

2) DESCRIPTION DU SYNDROME DE LARSEN

Ce n'est que plus tard que furent étudiés les ensembles dysmorphiques accompagnés de luxations.

en 1950: LARSEN rapporte six cas de jeunes enfants présentant une forme particulière de luxation antérieure congénitale des genoux associée à d'autres luxations et déformations, un visage plat et un hypertélorisme dans l'enfance et parfois une division palatine.

en 1958: ANDERSEN décrit les déformations du genou dans les luxations de rotule et dans l'achondroplasie.

en 1971: LATTA donne une description plus précise du syndrome de LARSEN. Celle ci sera reprise en 1972 par SILVERMAN.

en 1973: SALMON et LINDENBAUM ajoutent au tableau clinique du syndrome de LARSEN la fente labiale.

C'est le syndrome de LARSEN qui nous a paru le plus intéressant à étudier, bien que la taille soit habituellement normale.

En 1950 LARSEN individualise une nouvelle

affection à propos de six cas de malformations multiples congénitales chez de jeunes enfants.

A l'examen clinique, on constate :

- une dysmorphie faciale importante.

  Le front est proéminent, la racine du nez aplatie donne au visage un aspect plat. On remarque un hypertelorisme. Parfois on note une fente palatine.

  Il n'y a pas de retard statural.

- des malformations des membres atteignant le plus souvent les grosses articulations : la plus évidente est la luxation antérieure des tibias sur les fémurs.

  Cette luxation des genoux s'accompagne de luxation bilatérale des hanches, de déformations bilatérales des pieds en varus équin ou en valgus équin. On note parfois des luxations bilatérales des coudes.

- il existe aussi des malformations très importantes des extrémités.

  Les mains ont une forme très caractéristique: les doigts sont longs et d'aspect cylindrique, les paumes sont petites, les pouces présentent habituellement une extrémité en forme de spatule.

L'étude radiologique montre des luxations des genoux, des hanches et des coudes. Les malformations des mains sont évidentes : les métacarpiens sont courts et trapus. Les clichés des pieds montrent les désaxations.

Dans deux cas, LARSEN a observé une segmentation anormale des vertèbres cervicales et thoraciques.

Les articulations temporo-maxillaires, des épaules, des poignets et des doigts ne semblent dans aucun cas présenter des luxations.

La dentition a un développement normal. On note des troubles du modelé touchant les os longs et les extrémités.

L'irrégularité et l'asymétrie de quelques épiphyses et des cartilages épiphysaires adjacents paraissent secondaires aux traumatismes et aux luxations.

Le développement mental est normal. L'examen somatique ne révèle pas d'autres malformations à l'exception d'un souffle systolique mitral fonctionnel.

Les biopsies et l'examen anatomo-pathologique

ne mettent pas en évidence d'anomalie musculaire comme on peut en voir dans les cas d'arthrogryppose congénitale multiple ou dans les autres dystrophies ou atrophies musculaires.

Les examens complémentaires sont normaux.

Dans les antécédents familiaux, on ne retrouve aucun cas semblable. Les parents et les frères et soeurs sont normaux.

Dans la littérature, les publications relatant l'association de luxations et de malformations congénitales sont nombreuses, mais ne peuvent en grande majorité entrer dans le cadre du syndrome de LARSEN.

Le tableau de luxations congénitales des hanches et des genoux associées à des déformations des pieds a été rapporté par CHANDLER et MAC FARLAND.

Les luxations antérieures congénitales des genoux sont peu fréquentes. Mais les luxations congénitales des coudes sont encore plus rares.

Un seul cas relaté par KAIJSER en 1935 as-

socie aux luxations congénitales bilatérales des hanches et des genoux, des luxations bilatérales des coudes, des déformations des pieds, des malformations des mains et une dysmorphie faciale.

Le traitement a pour but essentiel de maintenir la stabilité de l'articulation du genou.

Les déformations des pieds sont traitées simultanément par réduction chirurgicale. Il n'y a aucune tentative de traitement sur les hanches car le retentissement vertébral est peu important. Les coudes présentent différents degrés de limitation des mouvements d'extension.

En définitive, le point essentiel du traitement est d'assurer aux genoux une stabilité correcte permettant la marche.

Le rapport de six cas dans une même localité en un laps de temps très court semble être plus qu'une coïncidence.

LARSEN pense que chez beaucoup de malades présentant des luxations congénitales bilatérales des genoux et des hanches associées à des déformations des

pieds, il existera des malformations des coudes, des mains et une dysmorphie faciale.

De nombreuses observations ont été décrites trop sommairement : "le visage est anormal, les coudes sont légèrement pointus". Il est évidemment difficile de les inclure dans une classification.

Parmi les publications antérieures faisant mention de l'association : luxation du genou et luxation de hanche, LARSEN et collaborateurs n'ont retenu qu'un seul cas analogue aux leurs : l'observation de KAIJSER en 1935.

Un nouveau cas a été rapporté par LATTA et collaborateurs en 1971.

Cet auteur note que très tôt, dès la naissance, des luxations multiples ont été étiquetées : arthrogryppose.

Dans son observation il note qu'à l'âge de dix jours la taille est petite = 47 cm et le poids est de 3 Kg 800.

Le nez plat donne un visage sans relief.

A six mois, l'examen révèle des luxations antérieures bilatérales des genoux et des luxations bilatérales des hanches. Ces luxations s'accompagnent de déformation bilatérale des coups de pied en adduction et de luxations des coudes.

Les doigts semblent longs, contrastant avec les paumes courtes.

Les plis palmaires sont nombreux. Les pouces sont larges, les ongles courts.

On observe une clinodactylie de tous les doigts.

La cage thoracique est très mobile à la limite des cartilages chondrocostaux.

La laryngoscopie montre une épiglotte flasque.

Dans la littérature on retrouve trente trois cas interprétés comme des exemples du syndrome de LARSEN. On verra que l'identification est difficile sinon contestable dans certains cas, chacun d'entre eux présentant des caractéristiques qui diffèrent du cas type.

Les cas rapportés se présentent de la façon suivante :

Les hanches sont normales dans les cas 1 2 et 3 de MAC FARLANE (1947); dans le cas 2 de NIEBAUER (1960) et dans le cas 1 de BLOCK (1965).

Il n'y a pas d'anomalie des pieds dans le cas 3 de MAC FARLAND (1929); dans les cas 2 et 3 de MAGNUS (1905); dans les cas 1-3-4 de MAC FARLANE (1947); dans les cas 1-2-6 de NIEBAUER (1960); dans le cas 2 de BLOCK (1965).

Il n'y a pas d'anomalie des mains dans le cas 1 de SORREL (1932); dans les cas 67-72-80-87-88-99 de DREHMANN (1900); dans le cas 1 de KOHLER (1933); dans les cas 1-2-3-4 de MAC FARLANE (1947); dans les cas 1-2-6-8-9 de NIEBAUER (1960); enfin dans les cas 1 et 2 de BLOCK (1965).

On n'observe pas de luxation des coudes dans le cas 3 de MAC FARLAND (1929); dans le cas 1 de SORREL (1932); dans les cas 67-72-75-80-87-88-99 de DREHMANN (1900); dans les cas 1 et 2 de MAGNUS(1905); dans le cas 1 de KOHLER (1933); dans les cas 1-2-3 de MAC FARLANE (1947); dans le cas 3 de HASS (1958);

dans les cas 1-2-6-8-9 de NIEBAUER (1960) et dans les cas 1 et 2 de BLOCK (1965).

Le visage est normal dans le cas 3 de MAC FARLAND (1929); dans le cas 1 de BORREL (1932); dans les cas 67-71-72-75-80-88-99 de DREHMANN (1900); dans les cas 1-2-3 de MAGNUS (1905); dans le cas 1 de KOHLER (1933); dans les cas 1-2-3-4 de MAC FARLANE (1947); dans le cas 3 de HASS (1958); dans les cas 1-2-6-8-9-12 de NIEBAUER (1960); enfin dans les cas 1 et 2 de BLOCK (1965).

Il n'y a pas de fente palatine dans le cas 6 de KAIJSER (1935); dans le cas 2 de MAC FARLAND (1929); dans le cas 1 de SORREL (1932); dans les cas 67-71-72-75-80-87-88-99 de DREHMANN (1900); dans le cas 1 de REINER (1904); dans les cas 1 et 2 de BACILIERI (1905); dans le cas 1 de KOHLER (1933); dans les cas 1-3-4 de MAC FARLAND (1947); dans le cas 5 de HASS (1958); dans les cas 1-6-8-9-12 de NIEBAUER (1960); dans le cas 1 de BLOCK (1965).

Certains cas peuvent être comparés à nos deux observations.

Il existe une scoliose dans le cas 6 de

KAIJSER (1935); dans les cas 1 et 2 de BACILIERI (1905); dans le cas 4 de MAC FARLANE (1947); dans le cas 1 de ROTTER (1948).

On remarque l'existence d'os surnuméraires au carpe dans le cas 6 de KAIJSER (1935) et au tarse dans le cas 1 de ROTTER (1948).

Il existe une anomalie cardiaque dans le cas 3 de MAC FARLAND (1929) et une anomalie oculaire dans les cas 1 et 2 de BLOCK (1965).

Il convient surtout de noter que dans toutes ces observations, le retard statural est habituellement absent ou en tout cas très modéré et qu'il n'existe pas de nanisme.

3) DESCRIPTION DES CAS DE SILVERMAN

SILVERMAN rapporte en 1972 cinq cas supplémentaires.

Il souligne que ce qui est connu actuellement sous le nom de syndrome de LARSEN est une entité reconnaissable à transmission héréditaire mais que, comme dans beaucoup d'autres syndromes, le polymorphisme rend difficile un diagnostic certain.

Il est intéressant de reprendre ses observations dont certaines se présentent comme des formes frontières du syndrome de LARSEN et de les confronter avec nos deux observations.

TABLEAUX RECAPITULATIFS DES OBSERVATIONS DE SILVERMAN

		Cas 1	Cas 2
Face	Yeux	Hypertélorisme	Hypertélorisme
	Nez	Racine du nez aplatie	
	Oreilles		
	Bouche	Pas de division palatine	Dents altérées - Pas de fente palatine
Membres inférieurs	Hanche	Luxation bilatérale, hyperlaxité	Pas d'instabilité
	Genoux	Genu recurvatum bilatéral Hyperlaxité	Genu valgum D; genu valgum et recurvatum G
	Pieds	Pied talus valgus bilatéral	
Membres supérieurs	Coude	Luxation Hyperlaxité	Extension incomplète et incurvation latérale des M.S.
	Poignet		
	Mains	Pli palmaire transverse	4è et 5è métacarpiens courts
Tronc	Cou		Court
	Thorax	Hypotonie	
	Abdomen		
	Dos		Cyphoscoliose. Mobilité rachidienne ↘
Nanisme			16 ans → 1,06 m
Autres Malformations		↘ QI	QI Normal
Radiologie	M.I.	Trochanter G proéminent Absence d'ossif. tête fémorale Luxat. tibiofémorale ant. Pubis non ossifié	Luxation ant. tibia sur fémur. Rotule déformée Aplatissement cotyles. Rétroversion des cols fémoraux Os tarsiens accessoires nombreux.
		Pas d'os accessoires.	
	M.S.	Luxation post. de la tête radiale	Luxation têtes radiales et cubitales. Os accessoire au coude et au carpe

		Cas 3	Cas 4
Face	Yeux Nez Oreilles Bouche	Pas de fente palatine	Racine aplatie Division palatine
Membres inférieurs	Hanche Genoux Pieds	Luxation bilatérale Luxation bilatérale genu recurvatum bilatéral Varus équin bilatéral	Luxation bilatérale face antérieure des jambes en contact avec face antérieure du tronc Dépression du genou Luxation antérieure bilatérale Talus varus équin à G. métatarsus varus à D.
Membres supérieurs	Coude Poignet Mains	Petites Pouces en spatule Clinodactylie	Dépression au coude. Bras contractés tout près du visage. Poignet en dorsiflexion Pouces larges en spatule Clinodactylie bilat. Déviation carpes et métacarpes. Pli palmaire médian D. et G.
Tronc	Cou Thorax Abdomen Dos	Cyphose lombaire- Corps vertébral en papillon- Séquelles Fente coronale corps verteb.	Ecartement mammelonnaire exagéré
Nanisme			
Autres Malformations		Dilatation urétérale bilatérale Hydronéphrose droite. Os accessoire au trou occipital et os de Kerkring	Fractures par traction fragilité des os. Lésions traumatiques des O.G.E.
Radiologie	M.I. M.S.	Pas ossif. tête fémorale ni des genoux Ailes iliaques évasées protubérance du cotyle int. vers le bas. Métacarpe et phalanges courts, larges. Os accessoires carpe et métacarpe	Cotyles peu développés Pubis peu ossifié Péronés courts Noyau accessoire du tarse Métatarsiens et phalanges courts. Luxation post. tête radiale- hypoplasie de l'extrémité inf. de l'humérus métacarpes et phalanges courts.

		cas 5	
Face	Yeux	Hypertélorisme	
	Nez	Racine aplatie	
	Oreilles		
	Bouche	Division palatine Micrognathie	
Membres inférieurs	Hanche		
	Genoux	Luxation unilatérale D.	
	Pieds		
Membres supérieurs	Coude		
	Poignet		
	Mains	1 tourbillon 4è doigt G Anomalie des plis palmaires	
Tronc	Cou	Hypotonie	
	Thorax		
	Abdomen		
	Dos		
Nanisme		Harmonieux au dessous du 3è percentile	
Autres Malformations		QI normal	
Radiologie	M.I.	Absence de pts d'ossific. fémoraux sup. Pubis non ossifié Retard d'apparition des pts d'ossification des phalanges	
	M.S.	Extrémité sup. Radius Cubitus Hysoplasiques	

L'étude de ces cinq observations montre qu'il existe certains signes que l'on retrouve dans nos deux observations et qui ne sont pas décrits dans le syndrome de LARSEN (1950).

Dans le cas 1 : Il n'y a pas de division palatine.
Il existe un pli palmaire transverse.

Le cas 2 est le plus discutable. Il existe un nanisme harmonieux. A seize ans, la taille de la malade est de 1,06 m.
Il n'y a pas de fente palatine.
Il existe des anomalies des mains : les pouces sont larges. On remarque la présence d'os accessoires aux coudes, aux carpes et aux tarses.

Dans le cas 3 : Il n'y a pas de fente palatine.
Il existe des anomalies vertébrales : cyphose lombaire, renflement médullaire de D 10 à L 3 corps vertébral en papillon : L 1.
Il existe également des anomalies des mains : les pouces sont en forme de spatule. Il existe une clinodactylie. Les métacarpiens sont courts ainsi que les phalanges.
On remarque la présence d'os surnuméraires du carpe et du métacarpe.

Il existe aussi des os accessoires siègeant au trou occipital notamment l'os de Kerkring.

Dans le cas 4 : Il est intéressant de noter les nombreuses anomalies des mains et des pieds. Il existe une clinodactylie, les pouces sont en spatule.
On note un pli palmaire médian.
Les métacarpiens sont courts ainsi que les phalanges.
On note la présence d'un os accessoire au niveau du tarse. Les métatarsiens sont courts ainsi que les phalanges.

Dans le cas 5 : Il existe un nanisme harmonieux en dessous du 3è percentile.
On note des anomalies importantes des mains : direction anarchique des plis palmaires et des tourbillons.

Par l'existence d'un nanisme, d'os accessoires et d'anomalies des plis palmaires, ces observations se rapprochent de celles que nous rapportons. Il est donc raisonnable de supposer qu'elles peuvent constituer un aspect transitionnel entre le syndrome de LARSEN et les observations de DESBUQUOIS.

4) DESCRIPTION D'UN NANISME CHONDRODYSTROPHIQUE

AVEC OSSIFICATION ANARCHIQUE ET POLYMALFORMATIONS

de DESBUSQUOIS

C'est DESBUQUOIS et collaborateurs qui rapportent pour la première fois des cas très semblables aux nôtres.

Il est intéressant de reprendre leurs deux observations décrites en 1966. Elles concernent un nanisme chondrodystrophique avec ossification anarchique et polymalformations chez deux soeurs.

La première observation est celle d'une enfant âgée de huit mois présentant à l'examen :

- une petite taille et un faible poids correspondant à un nourrisson d'un mois. C'est un nanisme harmonieux. Il n'existe ni micromélie ni rhizomélie.
- la dysmorphie faciale intéresse :
    - le nez : la racine est aplatie et les orifices narinaires regardent en haut et en avant.
    - les yeux : ils sont globuleux, en bouton de verre. Les sclérotiques sont bleutées.
    - les oreilles : le pavillon est mal ourlé, le contour postéro-supérieur est pointu.
    - le palais est normal
    - les dents sont absentes
    - les cheveux sont clairsemés.
- le thorax est évasé à sa partie inférieure.

L'abdomen est volumineux et hypotonique.

- On constate une ébauche de cyphose lombaire à la station debout.

Ce nanisme s'accompagne de déformations considérables des membres.

- Il existe une hyperlaxité articulaire et ligamentaire au niveau des coudes et des poignets.

Les mains sont petites. On observe une clinodactylie à la main droite des troisième, quatrième et cinquième doigts. Les plis palmaires sont normaux. Il existe une implantation basse du pouce.

- L'hyperlaxité articulaire est présente aux membres inférieurs réalisant une véritable dislocation.

Il existe un genu valgum bilatéral important et des luxations externes des rotules.

On note des pieds bots varus équin avec saillie postérieure du talon par subluxation du calcanéum et une clinodactylie du deuxième orteil droit.

L'examen ophtalmologique montre un glaucome.

L'examen radiologique met en évidence un asynchronisme de la maturation osseuse et des déformations osseuses importantes.

- Les membres supérieurs : les métaphyses humérales, radiales et cubitales sont hyperclaires.

  La densité radiologique des métacarpiens et des phalanges est diminuée.

  Le carpe présente déjà six points d'ossification.

- Les membres inférieurs : on note une coxa vara bilatérale.

  Les cols fémoraux sont effilés en bec d'oiseau.

  Les petits trochanters sont proéminents.

  Les métaphyses fémorales sont élargies, claires.

  Les noyaux épiphysaires des genoux sont dysgénétiques et muriformes.

La deuxième observation concerne la jeune soeur.

Elle présente un nanisme harmonieux identique à celui de son aînée.

L'aspect clinique est sensiblement le même.

On constate :

- une dysmorphie faciale.

  la racine du nez est aplatie.

  les yeux sont en bouton de verre.

  les oreilles sont quadrangulaires.

- une scoliose dorso-lombaire.
- le thorax est évasé à la partie inférieure.
- l'abdomen est hypotonique.
- des malformations des membres.

Il existe une hyperlaxité articulaire des coudes et des poignets.

Les mains sont petites. Les doigts sont en crochet.

L'enfant se tient à peine debout car il existe une dislocation des genoux avec un genu recurvatum bilatéral. La luxation antérieure du tibia s'accompagne d'une luxation de la rotule. Il existe une luxation de hanche.

L'examen cardiaque révèle l'existence d'une cardiopathie congénitale : communication inter-ventriculaire.

L'examen ophtalmologique montre l'existence d'un glaucome.

L'étude radiologique met en évidence un trouble de la maturation osseuse.

Les métaphyses humérales, radiales,cubitales

sont élargies et très transparentes.

On constate une luxation du coude avec synostose radiocubitale.

Les points épiphysaires et rotuliens sont dysgénétiques.

Le carpe et le tarse sont de faible densité.

Les explorations biologiques sont normales chez les deux malades. Le caryotype est normal.

TABLEAU RESUMANT LES DEUX OBSERVATIONS

		n° 1	n° 2
Face	Yeux	en bouton de verre	en bouton de verre longs cils
	Nez	racine du nez aplatie	racine du nez aplatie
	Oreilles	mal ourlées-quadrangulaires	mal ourlées - quadrangulaires
	Bouche	R A S	R A S
Membres inférieurs	Hanche	Luxation	Hyperlaxité articulaire
	Genoux	Luxation antérieure tibiale. Genu recurvatum bilatéral Luxation rotule	Hyperlaxité articulaire genu valgum bilatéral Luxation des rotules
	Pieds		Pied bot varus équin avec saillie post. du talon par subluxation du calcanéum
Membres supérieurs	Coude Poignet	Hyperlaxité articulaire Luxation du coude	Hyperlaxité articulaire et ligamentaire
	Mains	Petites - clinodactylie 3è-4è-5è	Petites- clinodactylie 3è-4è-5è Implantation basse du pouce
Tronc	Cou	Court	Court
	Thorax	Evasé à la partie inférieure	Evasé à la partie inférieure
	Abdomen	Hypotonique Diastasis Gds droits	Hypotonique
	Dos	Scoliose dorsolombaire	Cyphose lombaire à la station debout
Nanisme		Harmonieux	Harmonieux
Autres Malformations		Cardiopathie = CIV Glaucome bilatéral ↘ QI	Glaucome bilatéral ↘ QI
Radiologie	M.I.	Métaphyses fémorales anormales. Points épiphysaires et rotuliens dysgénétiques et muriformes Tarse hyperclair Os courts. -----	Métaphyses fémorales anormales - coxa vara bilatérale- Points épiphysaires et rotuliens dysgénétiques et muriformes Tarse hyperclair. -------
	M.S.	Métaphyses humérales radiales, cubitales élargies, hypertransparentes- Luxation coude avec synostose radio cubitale. Carpes: Pts d'ossif. très clairs cerclés.	Métaphyses humérales,radiales, cubitales, élargies-hypertransparentes. Carpe: pts d'ossification très clairs-cerclés

Comme dans tout syndrome, on retrouve un ensemble de symptômes ou de signes qui surviennent avec une certaine constance.

Comme dans tout syndrome également, des variations dans les formes cliniques peuvent être dues à de nombreux facteurs constitutionnels et génétiques ou liés à une aggression d'origine extrinsèque. Il est souvent difficile de fixer avec certitude la limite de ces variations, en deçà desquelles on peut encore dire qu'il s'agit du même syndrome.

D'une manière générale, on estime que certaines caractéristiques sont nécessaires et spécifiques pour le diagnostic; que d'autres sont nécessaires mais non spécifiques, et d'autres enfin ne sont pas absolument nécessaires mais qu'elles constituent un appoint quand elles existent.

En raison des variations anatomiques individuelles chez l'homme, certains symptômes, de par leur atypie, peuvent faire errer le diagnostic. Ces signes ne font pas partie intégrante du syndrome mais peuvent y être associés.

Nos deux observations présentent des analogies avec le tableau clinique du syndrome de LARSEN

et avec les deux observations décrites par DESBUQUOIS en 1966.

Gilles et Nicolas présentent un nanisme sévère avec micromélie. Dans le nanisme chondrodystrophique décrit par DESBUQUOIS, il n'existe pas de micromélie. La taille des sujets est normale dans le syndrome de LARSEN mais cependant, il existe un nanisme dans les cas II et V décrits par SILVERMAN en 1971.

L'hypotonie importante des membres constatée dans nos deux observations existe dans le syndrome de LARSEN et dans le nanisme chondrodystrophique.

Cette hypotonie est responsable de luxations des hanches et des genoux avec genu recurvatum. Elle explique peut-être les déformations des pieds : pieds bots varus équins ou valgus équins.

Ces déformations sont bilatérales.

Le caractère bilatéral n'est pas nécessaire pour établir le diagnostic de syndrome de LARSEN : SILVERMAN pense que l'unilatéralité des déformations peut dépendre de l'âge du malade au moment de l'exa-

men. Dans sa première observation, il signale que la malade présentait une luxation bilatérale des hanches à la naissance mais que la luxation a guéri spontanément d'un côté.

La scoliose présente dans nos deux observations comme dans celles de DESBUQUOIS n'existe pas dans le tableau clinique décrit par LARSEN. Cependant on note une scoliose avec cyphose dorsale et lordose lombaire dans le cas II de SILVERMAN.

Les extrémités des membres sont désaxées. Ceci est noté dans le syndrome de LARSEN et dans le nanisme chondrodystrophique.

On remarque une clinodactylie des troisième, quatrième et cinquième doigts. Les orteils sont désaxés et se chevauchent.

Enfin la dysmorphie faciale est caractéristique. Elle présente beaucoup de signes retrouvés dans le syndrome de LARSEN et dans le nanisme chondrodystrophique.

La face est plate, les yeux affleurent la surface du visage. Un hypertélorisme est noté, chez

Nicolas. Les oreilles ont une implantation variable. Les pavillons sont bien ourlés. Dans les observations de DESBUQUOIS, les pavillons ne sont pas bien ourlés.

Il n'y a pas de fente palatine : signe différentiel du syndrome de LARSEN. Cependant, dans les cas I et III de SILVERMAN, il n'y a pas de division palatine.

Chez nos deux enfants, on constate des malformations cardiaques et oculaires. Celles ci ont été décrites aussi par DESBUQUOIS.

L'importance des infirmités est certainement responsable du retard psychomoteur modéré observé chez Gilles.

Les explorations biologiques sont normales.

L'étude radiologique met en évidence dans nos deux observations un asynchronisme de la maturation osseuse et une ostéoporose diffuse.

L'apparition des points d'ossification est précoce au carpe et au tarse. Elle est retardée au niveau des grosses articulations.

Ce trouble de la tubulation est noté dans le nanisme chondrodystrophique.

Les corps vertébraux sont de forme irrégulière - leur déformation est probablement responsable de la scoliose.

Dans aucun cas, le crâne ne présente de lésion osseuse.

Nos deux observations se distinguent du syndrome de LARSEN par l'existence :

- d'un nanisme micromélique.
- d'une scoliose.
- d'un asynchronisme de la maturation osseuse.
- de malformations cardiaques et oculaires.
- d'un palais normal.

Les limites du syndrome de LARSEN ne sont cependant pas rigoureuses car SILVERMAN a noté dans certaines de ses observations : un nanisme, une scoliose, un palais normal.

Nos observations se différencient de celles décrites par DESBUQUOIS par :

- le caractère nettement micromélique du nanisme.
- des nuances dans la dysmorphie faciale : chez Gilles et Nicolas, les oreilles sont bien ourlées.

C.- DISCUSSION

1) Rappel d'embryologie

2) Pathogénie et transmission

1) RAPPEL D'EMBRYOLOGIE

Au début de la troisième semaine survient le phénomène fondamental de la gastrulation.

C'est la mise en place du troisième feuillet de l'embryon, le chordo-mésoblaste.

Le disque embryonnaire didermique constitué par l'ECTOBLASTE primaire et l'ENTOBLASTE a une forme discoïde au début. Il va prendre un aspect ovoïde. Son grand axe correspond au futur axe cranio-caudal de l'embryon.

A la partie postérieure du disque et sur son axe, on voit apparaître d'abord une ligne sombre terminée à son extrémité antérieure par une sorte de renflement : c'est la ligne primitive. Son épaississement antérieur est le noeud de HENSEN.

La mise en place du CHORDO-MESOBLASTE se fait par un processus de migration cellulaire : les cellules de l'ectoblaste primaire glissent en profondeur au niveau de la ligne primitive.

Les éléments qui pénétrent au niveau de la ligne primitive vont constituer le mésoblaste.

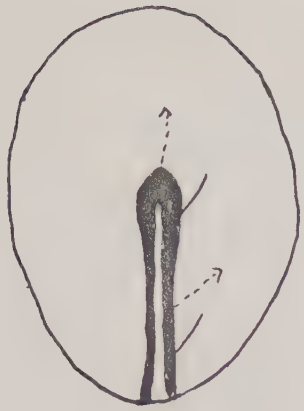

Représentation schématique des déplacements cellulaires qui aboutissent à la mise en place du mésoblaste à droite et de l'ébauche chordale en haut en profondeur entre l'ectoblaste et l'entoblaste.



Mouvements cellulaires au niveau de la ligne primitive

Les éléments qui pénètrent au niveau du noeud de HENSEN forment l'ébauche de la chorde dorsale

Chorde pleine

Coupe transversale

A la fin de la gastrulation, les trois feuillets fondamentaux sont en place = L'ECTOBLASTE
LE MESOBLASTE
L'ENTOBLASTE

L'évolution du mésoblaste aboutit à la formation :

- du squelette
- des muscles
- du tissu conjonctif
- de l'appareil circulatoire
- de l'appareil rénal

L'ectoblaste va former :

- le tissu nerveux
- l'épiderme

L'entoblaste va former :

- les glandes digestives
- l'épithélium digestif
- l'épithélium respiratoire

La chorde forme l'axe initial, longitudinal autour duquel s'organiseront les corps vertébraux. Plus tard elle régressera.

La lame latérale se clive en donnant naissance au coelome interne.

De chaque côté du tube neural se différencie une lame somitique volumineuse.

La segmentation s'effectue dans le sens

cranio-caudal et aboutit à quarante deux paires de somites à la fin de la cinquième semaine.

Chaque somite se creuse d'une cavité centrale: le myocèle et donne naissance par sa face interre au sclérotome qui migre vers la chorde.

A la fin de la quatrième semaine, le sclérotome devient polymorphe et migre dans l'ensemble de l'embryon. Les éléments dérivés du sclérotome se différencient en fibroblastes, chondroblastes ou ostéoblastes suivant leur localisation.

Une partie du sclérotome vient se grouper autour de la chorde.

Ce qui reste du somite après migration du sclérotome se divise en :

- Dermotome : mésenchyme qui se répand sous l'épiblaste pour former le derme et le tissu sous-cutané.

- Myotome : celui ci est appelé à un développement considérable. Les cellules prennent un aspect en fuseau = myoblastes.

A la fin de la quatrième semaine, le sclérotome migre autour de la chorde qui devient ainsi l'axe d'une colonne longitudinale dense.

Chaque plan de segmentation comporte un somite, un massif de sclérotome, un nerf rachidien.

Le corps vertébral a une origine intersegmentaire. La chorde régresse au niveau des corps vertébraux mais persiste et s'élargit au niveau du disque en donnant le nucleus pulposus. La musculature para axiale dérivée des somites reste segmentaire.

A la cinquième semaine, on assiste à un développement considérable du myotome.

Le myotome s'étire dans le sens dorso-ventral pour donner les muscles extenseurs du rachis et les muscles intercostaux externes et internes.

La sixième semaine est dominée par le développement des bourgeons des membres.

Les métamères cervicaux et thoraciques vont former les bourgeons qui donneront les membres supérieurs.

Les métamères lombo-sacrés sont à l'origine de la formation des membres inférieurs.

Le myotome se divise en :

- un contingent dorsal extenseur
- un contingent ventral fléchisseur

A la septième semaine le membre acquiert son segment distal. Par la suite, un sillon redivise le segment proximal. L'évolution du membre supérieur est en avance sur celle du membre inférieur.

Les chondroblastes apparaissent dans la matrice précartilagineuse qui se fragmente pour donner les différentes parties du squelette.

Vers la huitième semaine apparaissent les éléments des articulations. Les membres subissent des modifications d'orientation pour donner naissance au coude et au genou.

Enfin sur le troisième article apparaissent quatre sillons qui en s'accentuant sépareront progressivement les ébauches des doigts et des orteils.

La face s'édifie à partir de bourgeons :

massifs mésoblastiques soulevant l'épiblaste de l'extrémité craniale et limitant entre eux une profonde dépression : le STOMODEUM ou bouche primitive.

Un bourrelet mésoblastique transforme ces placodes en gouttières olfactives.

Vers la dixième semaine la face du foetus est pratiquement constituée définitivement.

La soudure des processus palatins et du septum nasal commence aux environs du soixantième jour. Ainsi sera formé le palais secondaire.

Les malformations apparaissant au moment de la coalescence des bourgeons entre la cinquième et la huitième semaine constituent le bec de lièvre. Il persiste une fissure entre le massif médian et le massif externe.

L'appareil respiratoire a une double origine :

- L'entoblaste donne naissance à l'épithélium trachéo bronchique, l'endothélium alvéolaire et les glandes annexes.
- Le mésoblaste donne les éléments cartilagineux,

les muscles lisses et le système vasculaire.

Le sang et l'appareil cardio-vasculaire dérivent du mésoblaste - leur développement est simultané et commence vers le milieu de la troisième semaine.

Au cours des phénomènes de la gastrulation, une partie du mésoblaste migre depuis la ligne primitive jusqu'en avant de la membrane pharyngienne. Elle s'unit avec son homologue opposé pour former l'ébauche cardiaque.

Au quarantième jour, le canal atrio-ventriculaire est divisé en deux orifices auriculo-ventriculaires droit et gauche. Le mésenchyme entourant chaque orifice prolifère et forme les appareils vasculaires auriculo-ventriculaires :

- mitral à gauche.
- tricuspide à droite.

Le cloisonnement interventriculaire est achevé vers la fin du deuxième mois par la coalescence de trois bourgeons :

- un bourgeon issu du bourrelet aortico-pulmonaire

droit près de l'orifice tricuspide.

- un bourgeon issu du bourrelet aortico-pulmonaire gauche près de l'orifice mitral.

- un bourgeon né du bourrelet endocardique auriculo-ventriculaire postérieur.

2) PATHOGENIE ET TRANSMISSION

A) Etude des mécanismes de la morphogénèse.

Ils sont sous la dépendance de l'induction tissulaire.

L'induction serait la différenciation de certains groupes cellulaires sous l'influence d'autres groupes. Les éléments qui se différencient sont appelés : éléments compétents, ceux qui provoquent cette différenciation sont appelés inducteurs. La démonstration a été faite par SPEMAN en 1924 sur un oeuf de triton.

Chez les sauropsidés et les mammifères, le centre inducteur primordial est la ligne primitive et le noeud de HENSEN. L'ébauche chordale entraînerait une différenciation du mésoblaste en somites, néphrotomes et plaque latérale.

Les phénomènes d'induction comportent nécessairement un contact et la coopération de deux composants : d'une part des cellules inductrices ayant la propriété de provoquer une différenciation et d'autre part des cellules dites compétentes ayant la propriété de réagir en se différenciant.

L'induction pourrait être dûe à une substance chimique définie: les ribonucléo-protéines. La spécificité des substances douées du pouvoir inducteur n'est pas démontrée.

Selon RANZI, c'est par l'apparition de protéines spécifiques que se caractèrise la différenciation cellulaire : l'actomyosine des futures fibres musculaires.

Les premières manifestations de la différenciation précèdent de beaucoup les modifications morphologiques visibles microscopiquement.

La suite du développement résulte de la poursuite de ces synthèses métaboliques dans les cellules en multiplication.

Lorsque les diverses ébauches fondamentales sont constituées, des processus un peu différents interviennent. On constate dans la suite du développement que de nombreuses ébauches subissent soit des phénomènes de croissance spécifique, indépendants de la croissance générale, soit des phénomènes d'involution ou de régression : disparition de l'hypophyse.

La complexité des mécanismes embryogénétiques et leur fragilité permet de comprendre la possibilité de troubles du développement et par suite l'apparition de malformations.

Les diverses malformations sont de date plus ou moins précoce : leur stade de détermination correspond au stade où se situe le développement de l'organe intéressé.

Chez l'homme, la plupart des malformations se produisent au cours du premier et du second mois de gestation.

Certaines malformations se développent aux périodes où se placent les divers processus d'induction. La perturbation du mécanisme d'induction est le plus souvent dûe à une insuffisance de réactivité du système compétent.

Quelques anomalies peuvent résulter de la destruction d'ébauches déjà bien constituées.

Les troubles vasculaires peuvent provoquer des destructions des doigts ou des membres.

Les facteurs génétiques et exogènes peuvent provoquer des malformations.

Parmi les gènes à action tératogène, il faut citer les gènes dominants entraînant le bec de lièvre par absence de fusion de bourgeons faciaux, l'ectrodactylie, la polydactylie.

D'autres facteurs ne se manifestent que plus tardivement : ceux qui produisent l'achondroplasie. D'autres perturbent le développement de l'articulation coxo-fémorale en entraînant la luxation congénitale de la hanche.

A côté de ces anomalies d'origine génétique, d'autres peuvent résulter de l'action de causes exogènes.

Certaines hormones peuvent être dangereuses.

Selon LANDAUER, l'insuline entraînerait une micromélie chez le poulet.

FRASER constate que la cortisone est responsable de fente palatine chez le rat.

Selon WARKANY, la carence en riboflavine provoquée par un antagoniste de cette vitamine entraî-

ne chez le rat des fentes du palais et des micromélies avec syndactylies.

De nombreux facteurs ont une influence tératogène bien établie chez l'animal. Les variations de susceptibilité d'espèce à espèce rendent difficile la transposition à l'homme.

Très souvent, ce sont des carences légères, des maladies infectieuses bénignes ou même inapparentes et de faibles intoxications qui sont tératogènes.

Actifs sur l'embryon, ces facteurs ne manifestent pas leur action sur l'organisme maternel. Ils peuvent de ce fait passer inaperçus.

Il est possible que chez l'homme beaucoup d'actions tératogènes restent méconnues car la démonstration en est difficile.

Jusqu'ici un petit nombre de malformations peuvent être entièrement expliquées par une cause génétique, mais il est probable que beaucoup d'autres résultent de l'action conjuguée de facteurs génétiques et de facteurs extérieurs.

B) Transmission.

L'origine génétique de l'affection est probable mais non certaine. L'affection frappe deux membres de la même fratrie. Elle n'est pas retrouvée chez les parents. Les examens biologiques ne révèlent aucune anomalie. Le caryotype est normal. Les parents de nos deux malades ne sont pas consanguins. Ils ne présentent aucune malformation.

L'argument plaidant en faveur d'une origine génétique est l'atteinte de deux membres de la même fratrie. L'hypothèse d'une transmission autosomique récessive semble la plus probable car les parents n' extériorisent aucun signe clinique.

Dans tous les cas où il a été pratiqué le caryotype a été normal.

DESBUQUOIS évoque une tare autosomique récessive en s'appuyant sur les arguments suivants :

- deux enfants d'une même famille sont atteints : l'origine embryopathique des malformations est peu probable.
- le père présentait des déformations du

bassin.

MAC KUSICK évoque une transmission autosomique récessive du syndrome de LARSEN en se basant sur la connaissance de la fréquence d'apparition chez les enfants de parents normaux.

MAC FARLAND en 1947 pense à une transmission sur le mode dominant du syndrome de LARSEN. Dans ses observations, il relate le cas d'une mère atteinte de manifestations cliniques mineures. Ses trois enfants nés de trois pères différents bien portants présentent un syndrome de LARSEN.

LATTA et collaborateurs pensent que la maladie est liée à un gène dominant à pénétrance variable.

Certains auteurs ont évoqué la responsabilité de facteurs mécaniques dans les déformations articulaires en particulier du genou :

- soit un traumatisme obstétrical : un accouchement par le siège.
- soit une position foetale anormale durant la grossesse. Cette hypothèse était soutenue par HENKE et REGHER en 1874, SHATTOCK en 1891, DREHMANN en 1900 et

MAUCLAIRE en 1961.

La théorie n'a pas été retenue car elle n'explique pas la présence de toutes les déformations ni la fréquence d'apparition de l'affection dans une même famille.

- soit des altérations musculaires : MIDDLETON en 1935 croyait que la déformation était le résultat d'une contracture primitive du quadriceps. Il arrivait à cette conclusion après avoir constaté que ces muscles étaient faits en partie de tissu fibreux.

En 1946 LEVEUF a trouvé par biopsie du quadriceps des altérations musculaires de type ischémique et des altérations capsulaires auxquelles il a attaché une grande importance pathogénique. La rétraction du quadriceps par ischémie serait la cause essentielle de la déformation.

Pour STERN, le degré de déformation d'un genou en position anormale serait le résultat d'un stress et d'un maintien prolongé de la position ou d'une absence de mésenchyme.

KATZ pense que la déformation est dûe à une dysgénésie héréditaire ou induite du ligament croisé antérieur dans les neuf premières semaines du développement embryonnaire.

En 1971 LATTA incrimine dans une publication un désordre mésenchymateux. Tous les tissus atteints sont d'origine mésenchymateuse : tissu osseux, muscles, le milieu de la face.

Quelle que soit l'origine de l'affection, le seul point certain est l'absence de tout facteur tératogène évident et constant à l'interrogatoire et à la clinique. Ceci laisse le champ libre à toutes les suppositions et permet des hypothèses toutes aussi invérifiables.

Comme dans les autres chondrodysplasies, seule l'origine génétique est certaine et il est pour l'instant impossible d'en prévoir non seulement les causes mais même la transmission exacte étant donné le contraste frappant de la présence de deux ou plusieurs cas dans la fratrie et la négativité de l'enquête familiale chez les ascendants.

Bien que nos cas et ceux de DESBUQUOIS ne fassent état que de deux membres de la fratrie atteints, nous avons eu connaissance d'autres observations non encore publiées qui ont été observées par PIUSSAN, MAROTEAUX et un auteur madrilène CASTROVIEJO. Ce dernier a décrit trois enfants des deux sexes atteints

dans une même famille d'affections tout à fait identiques. L'étude clinique montre un nanisme associé à une dysmorphie faciale et à des déformations des doigts et des orteils. L'étude radiologique met en évidence une ostéoporose et des noyaux d'ossifications accessoires au niveau des extrémités. Les examens complémentaires ne révèlent aucune anomalie. L'enquête familiale est négative chez les ascendants.

Bien que, là encore l'enquête familiale soit négative au niveau des ascendants, la transmission autosomique récessive paraît donc extrêmement probable.

C O N C L U S I O N

Bien qu'elles ne puissent encore être classées, nos deux observations appartiennent à l'évidence au groupe des troubles congénitaux de la croissance. Il est néanmoins possible de les considérer comme une entité bien individualisée.

Malgré certaines analogies importantes notamment l'aspect du visage et l'existence d'os surnuméraires au niveau du carpe, nos deux cas ne peuvent être en effet directement rattachés au syndrome décrit par LARSEN (23) en 1950 où le nanisme micromélique ne se rencontre pas et chez qui sont en revanche retrouvées de nombreuses luxations articulaires.

Le tableau clinique décrit par DESBUQUOIS (9) en 1966 - nanisme chondrodystrophique avec ossification anarchique et polymalformations - présente en revanche de nombreuses analogies avec nos observations. Toutefois les caractères du nanisme diffèrent par l'absence de micromélie.

L'affection est caractérisée par un nanisme sévère avec une légère micromélie et une hypotonie globale ainsi que de fréquentes et considérables déformations des membres, des doigts et des orteils. Il s'y associe une dysmorphie faciale caractéristique identi-

que à celle du syndrome de LARSEN (23).

L'ostéoporose est diffuse. Elle est accompagnée d'évasement des métaphyses, d'os carpien et tarsien surnuméraires et de scoliose.

Il existe des malformations cardiaques et oculaires.

Aucune anomalie métabolique ni chromosomique n'a pu être mise en évidence.

La transmission semble autosomique récessive.

L'étiopathogénie reste imprécise. On peut évoquer plusieurs hypothèses. Il semble que, comme dans nos observations, le seul fait certain soit l'existence d'une dysembryoplasie mésenchymateuse vraisemblablement provoquée par un trouble de l'induction au niveau des ébauches compétentes et entraînant des anomalies de la structuration embryologique de l'os.

Cette dysembryoplasie serait responsable de la grande majorité des malformations constatées.

Quant à sa cause exacte, elle paraît pour l'instant impossible à déterminer.

B I B L I O G R A P H I E

1 - ANDERSEN, Preben Thestrup

Congenital deformities of the knee joint in dislocation of the patella and achondroplasia.

Act. Orthop. Scand. Kobenhavn 1958, 28 n° 1 p 27-50

2 - BACILIERI, L.

Über kongenitale Luxationen im kniegelenk.

Arch. Orthop. Unfall. chir. 1905, 3, p 213-234

3 - BLOCK, C.; PECK, H.M.

Radiological note : Case n° 251.

J. Mt Sinaï Hosp - 1965, 32, p 607-608

4 - BORD 1834

Quoted by Forgon and Szentpetery - 1961

5 - BOURGEAU, D.

Luxation congénitale de la rotule - Un cas suivi depuis la naissance.

Rev. Chir. Orthop. et Répar. de l'ap. moteur, Paris 1970, 56 n° 7 oct-nov p 697-702

6 - CHANDLER, FA.

Congenital dislocation of hip.

J. Bone and Joint Surg. 1929, 11, p. 456-556

7 - CHATELAIN 1822

Quoted by Shattock 1891.

8 - CURTIS, B.H.; FISHER, R.L.

Heritable congenital tibiofemoral subluxation.

J. Bone and Joint Surg. Boston 1970, 52- A n° 6, Sept p 1104-1114

9 - DESBUQUOIS, G.; GRENIER, B.; MICHEL, J.; et Melle ROSSIGNOL,C.

Nanisme chondrodystrophique avec ossification anarchique et polymalformations chez deux soeurs.

Arch. Franç. Ped. 1966 XXIII n° 5 p 573-587

10 - DREHMANN, G.

Die kongenitalen luxationen bei kindergelenks.

Z. Orthop. Chir. 1900, 7, p 459-521

11 - FINDER, J.G.

Congenital hyperextension of the knee.

J. Bone and Joint Surg. 1964, 46 B, p 783

12 - FORGON, M.; SZENTPETERY, J.

Über angeborene kniegelenks verrenkung.

Arch. Orthop. Unfall chir. 1961, 52, p 599

13 - GIORDANI, C.

Dislocazioni congenite del ginocchio.

Minerva Ortopedica, Torino, 1958, 9, n° 8 agosto p 326-338

14 - GIROUD; LELIEVRE,

Eléments d'embryologie 1969.

15 - GREEN, J.P.; WAUGH, W.

Congenital lateral dislocation of the patella.

J. Bone and Joint Surg. London 1968, 50 - B n° 2 May p 285-289

16 - HASS, J.; HASS, R.

Arthrochalasis multiplex congenita : congenital Flaccidity of the joints.

J. Bone and Joint Surg. 1958, 40 A, p 663-674

17 - HENKE; REGHER 1874

Quoted by Magnus 1905.

18 - INGELRANS, P.; SAINT AUBERT, P.

A propos de deux observations de luxations congénitales du genou traitées par l'opération de Leveuf.

Act. Orthop. Belg, Bruxelles. 1963, 29, n° 4 juil-août p 601-612

19 - KAIJSER, R.

Über kongenitale kniegelenks luxationen.

Act. Orthop. Scand. 1935, 6, p 1-20

20 - KATZ, M.P.; GROGONO, B.J.S.; SOPER, K.C.

The etiology and treatment of congenital dislocation of the knee.

J.Bone and Joint Surg. London 1967, 49-B n° 1 feb. p 112-120

21 - KÖHLER, A.

Mitteilung eines Falles angeborener Luxationen der unteren Extremitaten.

Z. Orthop. Chir. 1933, 58, p 401-415

22 - LAGROT, F.; COHEN-SOLAL, L.; TORDJEMAN.

Les dislocations congénitales du genou. A propos de trois cas.

Ped. Lyon, 1963, 18, n° 1 p 102-106

23 - LARSEN, M.D.; coll.

Multiple congenital dislocations associated with characteristic facial abnormality.

Journal of Ped. 1950, 37, p 574-581

24 - LATTA, R.L.; coll.

LARSEN'S syndrome: A skeletal dysplasia with multiple joint dislocation and unusual facies.

Journal of Ped. St Louis 1971, 78 n° 2 feb, p 291-298

25 - LEVEdF; PAIS.

Revue orthop. 1946 T 32 n° 6 XI,XII, p 313-350

26 - MAC FARLAND; BRYAN, L.

Congenital dislocations of the knee.

J. Bone and Joint Surg. 1929, 11, p 281-285

27 - MAC FARLANE, A.L.

A report on four cases of congenital genu recurvatum occuring in one family.

Brit. J. Surg. 1947, 34, p 338-391

28 - MAC KUSICK, V.A.

Mendelian inheritance in man.

Johns Hopkins Press. ed 2. Baltimore. 1968

29 - MAGNUS, F.

Uber totale kongenitale Luxation der Kniegelenke bei drei Geschwistern.

Dtsch. Z. Chir. 1905, 78, p 555 - 573

30 - MARIQUE, P.

Luxation congénitale héréditaire des genoux

Opération.

Act. Orthop. Belg. Bruxelles. 1963, 29, n° 4 juil. août p 613-618

31 - MARUYAMA, T.; EGURO, H.

A case report of atypical Morquio- Brailsford's disease, accompanied by congenital dislocations of the hips and the knees.

Yokohama Medical Bulletin, Yokohama. 1964, 15, n° 2 Ap, p 49-62

32 - MAUCLAIRE, 1961

Quoted by Forgon and Szentpetery 1961.

33 - MAYER, L.

Congenital anterior subluxation of the knee.

Amer. J. Orthop. Surg. 1913, 10, p 411

34 - MIDDLETON, D.S.

The pathology of congenital genu recurvatum.

British Journal of Surg. 1935, 22, p 696

35 - NEGRON, J.A.

Luxacion congenita de la rotula.

Revista del Hospital del Nino, Lima. 1954, L 6, n° 59, Setiembre, p 497-504

36 - NIEBAUER, J.J.; KING, D.E.

Congenital dislocation of the knee.

J. Bone and Joint Surg. Boston, 1960, 42- A, n° 2 march. p 207-225

37 - PEDROCCA, A.; BARDINI, T.

Su di un caso di lussazione congenita di rotula associata a lussazione congenita delle anche.

Minerva Ortopedica, Torino. 1960, 11, n° 9, Settembre p 447-455

38 - RAVENTOS MORAGAS, A.; DARGALLO RAVENTOS, J.

La luxation congenita de la rotula y su tratamiento an la infancia

Revista espanola de Pediatria, Zaragoza 1955, 11, n° 2 (62), marzo-abril. p 199-208

39 - REINER, M.

Über einen bluting reponierten Fall von angeborener Kniegelenkluxation.

Z. Orthop. Chir. 1904, 13, p 442-450

40 - ROTTER, W.; ERB, W.

Über eine Systemerkrankung des Mesenchyms mit multiplen Luxationen aus angeborener Gelentk-schlaffheit und über Wirbelbogenspalten.

Virchows - Arch. Path. Anat. 1948, 316, p 233-263

41 - SALMON, M.A.; LINDENBAUM, R.

Hare-lip in Larsen's syndrome.

Lancet, London 1973, 1 n° 7798, 10 Feb, p 318

42 - SHATTOCK, S.G.

Genu recurvatum in a foetus at term - Transactions of the pathological Society Of London.

1891, 42, p 280

43 - SILVERMAN, F.N.

Larsen's syndrome : Congenital dislocation of the knees and other joints, distinctive facies, and, frequently, cleft palate.

Sem. Hop. Paris - Ann. Radiol. 1972, 15, n°3-4 mars- avril p 297-328

44 - SORREL, M.E.; LEGRANG - LAMBLING.

Triple malformation congénitale des membres inférieurs.

Bull- Soc. Pediat. Paris - 1932, 30, p 169-171

45 - STERN, M.B.

Congenital dislocation of the knee.

Clinical orthop and related research. London, Pitman Medical Publishing, Philadelphia, J.B. Lippincott. 1968, vol 61, p 261-268

46 - STOREN, H.

Congenital complete dislocation of patella causing serious disability in childhood : the operative treatment.

Act. Orthop, Scand. Copenhagen. 1965, 36 n° 3 p 301-313

TABLE DES MATIERES

	Pages
INTRODUCTION	1
A.- OBSERVATIONS	3
B.- COMMENTAIRES	30
1) Historique des malformations subluxantes	32
2) Description du Syndrome de LARSEN	35
3) Description des cas de SILVERMAN	46
4) Description d'un nanisme chondrodystrophique avec ossification anarchique et polymalformations de DESBUQUOIS.	53
C.- DISCUSSION	66
1) Rappel d'embryologie	67
2) Pathogénie et Transmission	77
a) Etude des mécanismes de la morphogénèse	
b) Transmission	
CONCLUSION	88
BIBLIOGRAPHIE	I